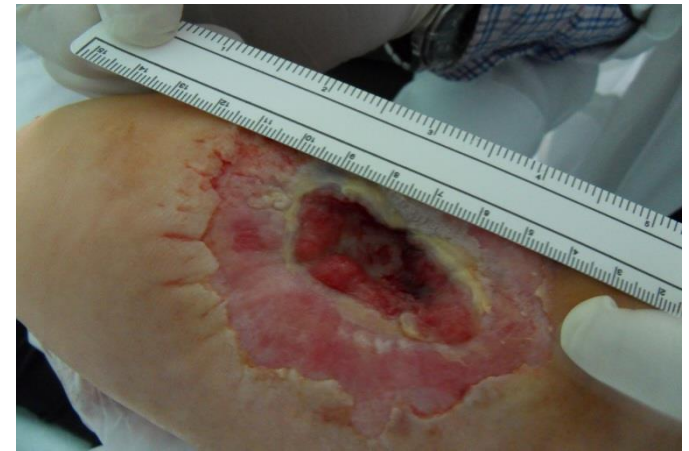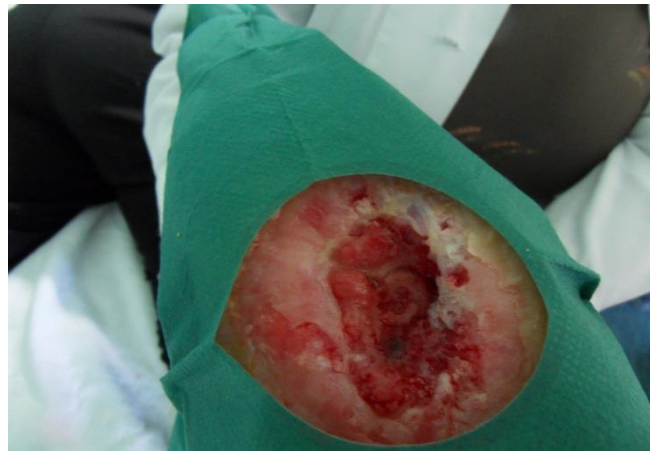

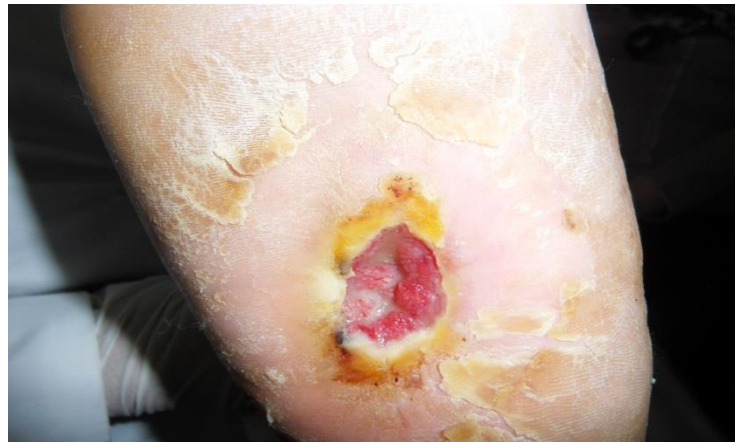
## Ασθενής 2

Θήλυ 66 ετών με  
έλκος 20cm<sup>2</sup> –βάθους  
2,5cm  
(ΣΔΙΙ)

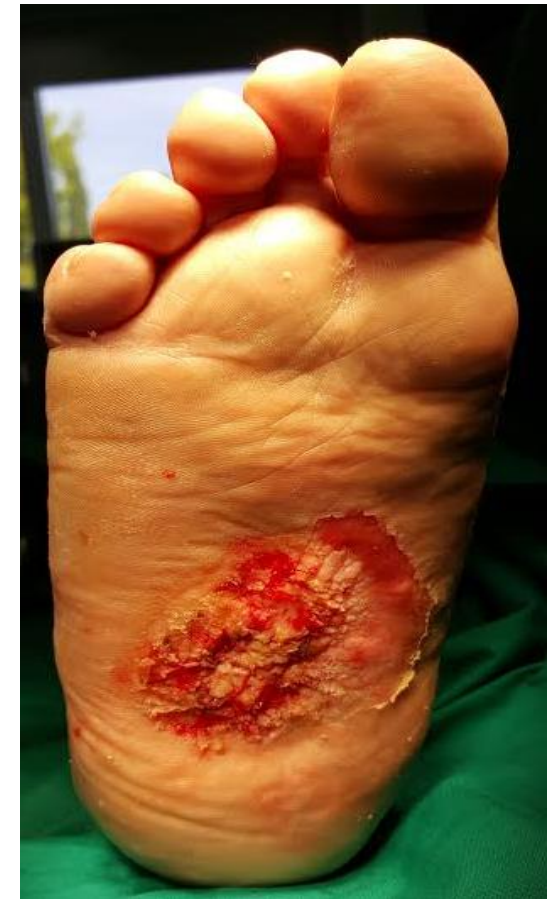
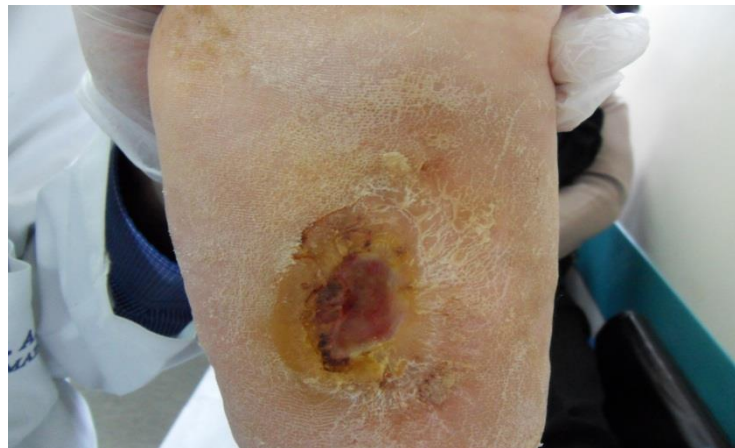
2 βιοψίες 2  
χορηγήσεων  
( $\approx 50 \times 10^6$  κυτ)



Επούλωση σε 8 μήνες

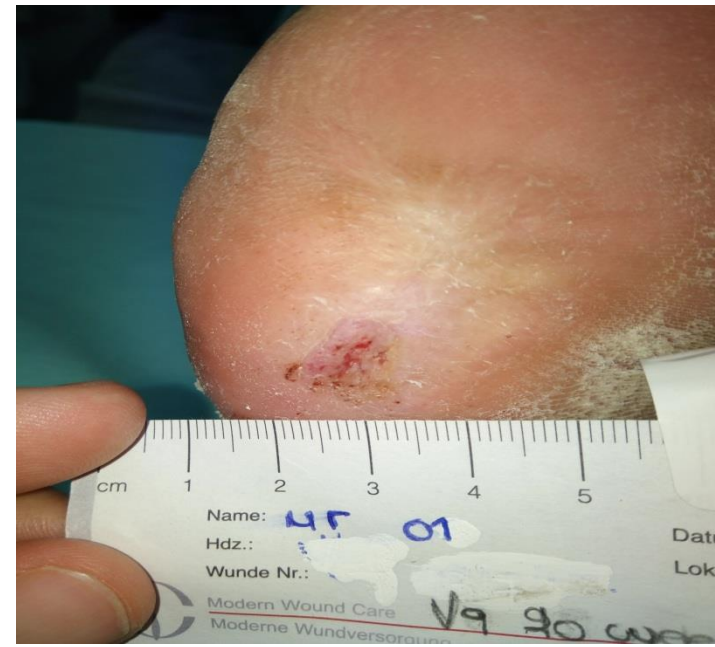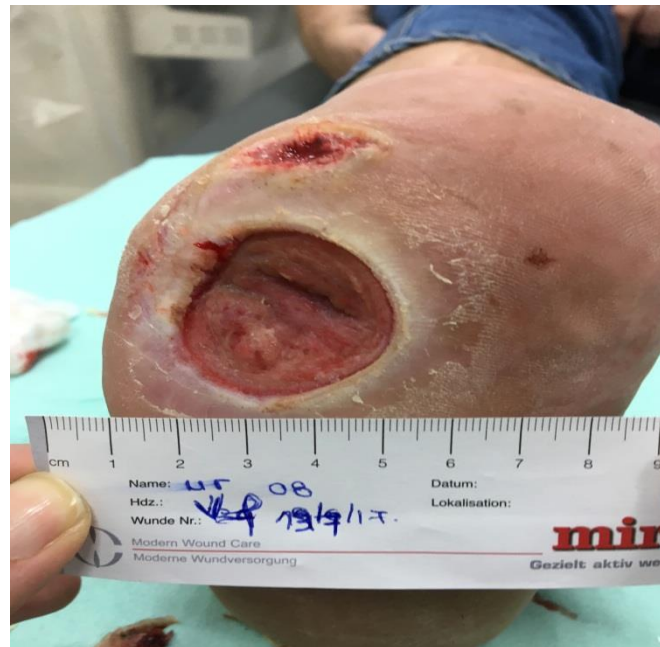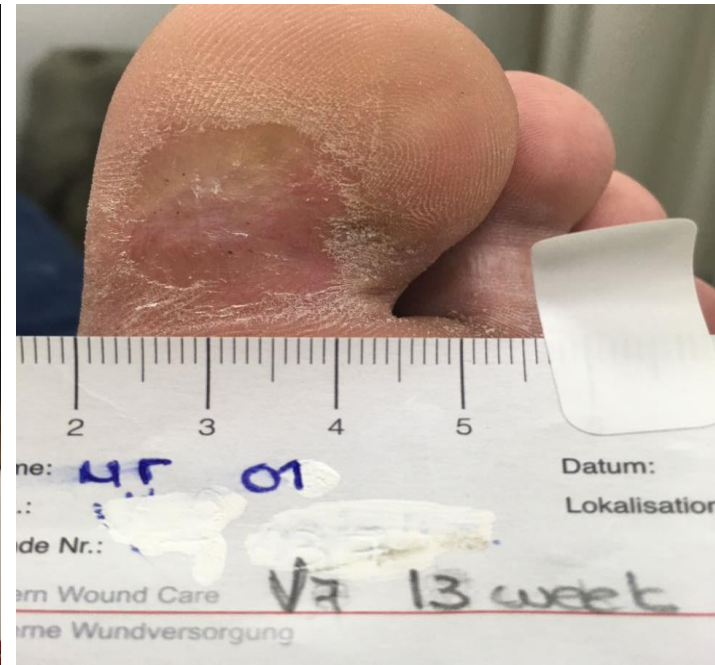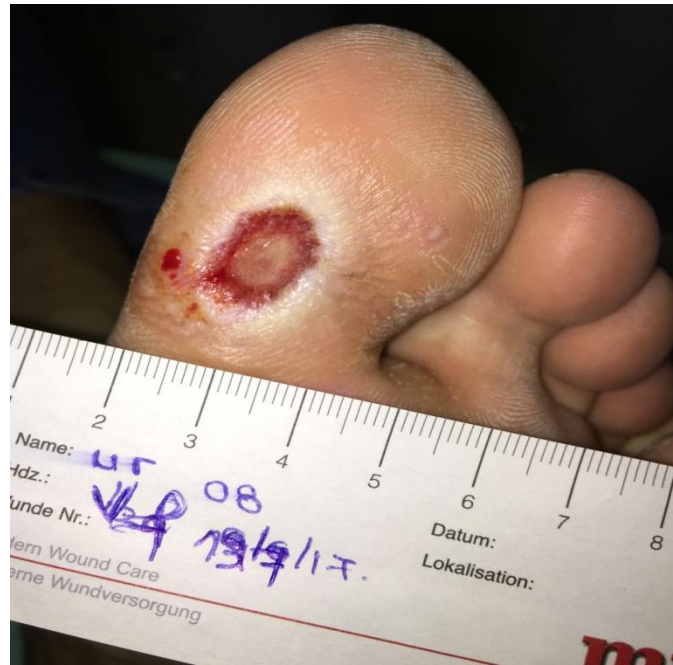\*Εμφάνισε  
υπερκεράτωση  
↓  
απόξεση



## Ασθενής 3

Άρρεν 51 ετών (ΣΔΙΙ και αγγειοπαθής με ακρωτηριασμένο δεξιό πέλμα)

- Επάνω: Αριστερός μεγάλος δάκτυλος ποδός-1 βιοψία (επούλωση σε 1 μήνα)
- Κάτω: Επιφάνεια έλκους 12cm<sup>2</sup> και βάθος 15mm-1 βιοψία 3 χορηγήσεων (επούλωση σε 3 μήνες)



## Ασθενής 4

Θήλυ 52 ετών (ΣΔΙ)

Έλκος επιφάνειας  $8\text{cm}^2$   
και βάθους  $0,6\text{cm}$  στο  
αριστερό πέλμα

Μετά την 1<sup>η</sup> βιοψία  
εκροή υγρού κάτωθεν  
της κερατινοστιβάδας  
(20ημέρες)



2<sup>η</sup> βιοψία (2 χορηγήσεις  
 $\approx 50 \times 10^6$  ινοβλάστες)

Επούλωση σε 4,5 μήνες

